Sağlık Bilimlerinde Değer
Value in Health Sciences

2026;16(2):258-264
https://doi.org/10.33631/sabd.1662341

e-ISSN: 2792-0542
https://dergipark.org.tr/en/pub/sabd

Araştırma Makalesi / Research Article

Romatoid Artritli Hastalarda Temporomandibular Eklemdeki Değişikliklerin Panoramik Radyograflar Aracılığıyla Değerlendirilmesi

Evaluation of Changes in the Temporomandibular Joint in Patients with Rheumatoid Arthritis via Panoramic Radiographs

Ayşegül Türkmenoğlu*

Ağız Diş ve Çene Radyolojisi Anabilim Dalı, Uşak Üniversitesi, Diş Hekimliği Fakültesi, Uşak, Türkiye.
ror.org/05es91y67

*Sorumlu yazar / Corresponding author:
dtaysegulturkmenoglu@gmail.com

ÖZ

Amaç: Bu çalışmanın amacı romatoid artritli (RA) hastalarda temporomandibular eklemdeki dejeneratif kemik değişikliklerini panoramik radyograflar kullanarak değerlendirmek ve bulguları kontrol grubuyla karşılaştırmaktır.

Gereç ve Yöntemler: Bu çalışmaya 50 RA hastası ve 50 kontrol grubu olmak üzere 100 kişi dahil edildi. Hastaların panoramik radyograflarındaki dejeneratif değişiklikler erozyon, düzleşme, osteofit, subkondral kist ve skleroz görülme durumlarına göre değerlendirildi. Gruplar arasında tek veya birden fazla dejeneratif değişiklik görülme durumu ile eklem tutulumu (tutulum yok, unilateral/bilateral tutulum) kayıt altına alındı. Verilerin istatistiksel analizi Pearson Ki-kare testi ve Fisher's exact testi kullanılarak yapıldı. Gözlemci içi uyumu ölçmek için Cohen'in kappa testi kullanıldı. İstatistiksel olarak $p<0,05$ anlamlı kabul edildi.

Bulgular: Düzleşme ($p<0,001$), erozyon ($p=0,005$), skleroz ($p=0,037$) ve subkondral kist ($p=0,035$) çalışma grubunda kontrol grubuna göre istatistiksel olarak anlamlı düzeyde daha yüksek bulundu. Çalışma grubunda hem tek hem de birden fazla dejeneratif değişikliğin görülme oranının kontrol grubuna göre daha yüksek olduğu tespit edildi. Gruplar arasındaki eklem tutulumu dağılımında istatistiksel olarak anlamlı farklılık bulundu ($p <0,001$). Gözlemci içi kappa değeri 0,951'di.

Sonuç: RA'lı hastalarda temporomandibular eklemdeki dejeneratif değişiklikler kontrol grubuna göre daha sık gözlendi. Bu sebeple RA hastalarının klinik muayenesi yapılırken temporomandibular eklem muayenesi göz ardı edilmemeli, olası dejeneratif değişiklikler açısından uygun görüntüleme tekniği ile değerlendirme yapılabilir.

Anahtar kelimeler: Panoramik radyografi, romatoid artrit, temporomandibular eklem.

ABSTRACT

Aim: The aim of this study was to evaluate degenerative bone changes in the temporomandibular joint in patients with rheumatoid arthritis (RA) using panoramic radiographs and to compare the findings control group.

Material and Methods: A total of 100 subjects, 50 RA patients and 50 controls, were included in this study. Degenerative changes on the panoramic radiographs of the patients were evaluated according to the presence of erosion, flattening, osteophytes, subchondral cysts and sclerosis. The occurrence of one or more than one degenerative changes and joint involvement (no involvement, unilateral/bilateral involvement) between the groups were recorded. Statistical analysis of the data was performed using Pearson's Chi-square test and Fisher's exact test. The Cohen's kappa test was used to measure intraobserver agreement. $p<0.05$ was considered statistically significant.

Results: Flattening ($p<0.001$), erosion ($p=0.005$), sclerosis ($p=0.037$) and subchondral cyst ($p=0.035$) were found to be statistically significantly higher in the study group than in the control group. It was determined that the occurrence of both one and more than one degenerative changes was higher in the study group than in the control group. A statistically significant difference was found in the distribution of joint involvement between the groups ($p <0.001$). The intraobserver kappa value was 0.951.

Conclusion: Degenerative changes in the temporomandibular joint were observed more frequently in patients with RA than the controls. For this reason, temporomandibular joint examination should not be ignored during the clinical examination of RA patients, and evaluation can be performed with appropriate imaging technique in terms of possible degenerative changes.

Keywords: Panoramic radiography, rheumatoid arthritis, temporomandibular joint.

Geliş / Received: 18.04.2025
Revizyon / Revision: 30.07.2025
Kabul / Accepted: 02.02.2026
Çevrimiçi / Online: 24.05.2026

Atıf için/Cite as: Türkmenoğlu A. Romatoid artritli hastalarda temporomandibular eklemdeki değişikliklerin panoramik radyograflar aracılığıyla değerlendirilmesi. Sağlık Bil Değer. 2026;16(2):258–64. doi:10.33631/sabd.1662341.

Bu makale, Creative Commons Atıf-GayriTicari 4.0 Uluslararası Lisansı (CC BY-NC 4.0) hükümleri ve koşulları kapsamında açık erişim olarak yayımlanmıştır.
This is an open access paper distributed under the terms and conditions of the Creative Commons Attribution-NonCommercial 4.0 International License.

GİRİŞ

Romatoid artrit (RA), popülasyonun % 0,5 ile 1'inde görülen, eklem tutulumu ile birlikte sistemik etkilere de neden olan, multifaktöriyel patogeneze sahip ve etiyolojisi bilinmeyen kronik inflamatuar bir hastalıktır (1,2). Toplumda en sık görülen inflamatuar artrit olup kadınlarda görülme sıklığı daha fazladır (1). RA başlangıcı genellikle sinsi olup haftalar, aylar boyunca devam etmektedir. Başlangıç semptomları sistemik veya artiküler olabilir. RA hastalarında ilk tutulan eklemler proksimal interfalengeal, metakarpofalengeal ve metatarsofalengeal eklemler ile el bilekleridir (3).

RA hastalarının yaklaşık yarısında temporomandibular eklem (TME) tutulumu görülür. TME tutulumu genellikle çift taraflı olup, diğer eklemlerin tutulumundan sonra ortaya çıkar. RA hastalarında yaygın görülen klinik semptomlar ağrı, şişlik, hassasiyet, ağız açmada gerginlik, çene hareket miktarında kısıtlanma ve sabah tutukluluğu ile krepitasyondur (4,5).

RA'da TME'nin osseöz bileşenlerinin radyografik incelemesinde erozyon, düzleşme, subkondral skleroz, osteofit ve subkondral kist oluşumu görülebilir. Eklem aralığında daralma izlenebilir, fibröz veya nadiren osseöz ankiloz da ortaya çıkabilir (4,5). Çene hareketlerindeki azalma, RA'nın süresi ile şiddetine bağlıdır (4).

TME'yi görüntülemek için geleneksel radyografiler, ultrason, bilgisayarlı tomografi (BT), konik ışınlı bilgisayarlı tomografi (KIBT), manyetik rezonans görüntüleme (MRG) ve artrografi gibi çeşitli yöntemler kullanılmaktadır (5,6). BT'nin çözünürlüğünün yüksek ve TME'nin kemik bileşenlerinin üç boyutlu görüntülenmesine olanak sağladığı için tercih edilen bir yöntem olduğu düşünülmektedir (7,8). Bununla birlikte, konik ışınlı bilgisayarlı tomografi BT'ye göre daha az maliyetlidir ve radyasyon dozu daha düşüktür (9). Panoramik radyografi ise hızlı ve kullanışlı bir radyografik teknik olup, KIBT'den daha düşük radyasyon dozuna sahiptir (9,10). Literatüre bakıldığında RA hastalarının TME ile ilişkili radyografik bulgularının değerlendirilmesinde sıklıkla KIBT kullanılmasına rağmen RA, ankilozan spondilit ve psoriatik artrit gibi çeşitli romatolojik hastalıklarda TME bozukluklarının değerlendirilmesi için panoramik radyograflar da kullanılmaktadır (11-15).

Panoramik radyografların rutin dental muayenede sıklıkla kullanılması, kolay erişilebilir olması ve radyasyon dozunun KIBT'den düşük olması sebebiyle bu çalışma panoramik radyograflar kullanılarak gerçekleşmiştir. Çalışmanın amacı, RA hastalarının TME'sindeki dejeneratif kemik değişikliklerini panoramik radyograflar kullanarak değerlendirmek ve bu değişiklikleri kontrol grubu ile karşılaştırmaktır.

GEREÇ VE YÖNTEMLER

Bu çalışmanın etik kurul onayı Uşak Üniversitesi Girişimsel Olmayan Klinik Araştırmalar Etik Kurulu'ndan (Karar No:111-111-06), kurum izin onayı ise Uşak Üniversitesi Diş Hekimliği Fakültesi Dekanlığı'ndan alınmıştır. Çalışma Helsinki Deklarasyonu Prensipleri'ne uygun olarak gerçekleştirilmiştir.

Örneklem büyüklüğü "G. Power-3.1.9.2" programı kullanılarak, %95 güven düzeyinde hesaplanmıştır. Analiz sonucunda α=0,05, 0,3062 standardize etki büyüklüğü ve 0,80 teorik güç ile minimum örneklem büyüklüğü grup başı 42 olarak hesaplanmıştır.

Bu retrospektif çalışma 25-72 yaş arasında olan 100 hasta üzerinden yürütüldü. RA hastalığı olan çalışma grubu ile kontrol grubu olacak şekilde 2 grup oluşturuldu. Her grup 43 kadın ve 7 erkek olmak üzere 50 hastadan oluşmaktaydı. Çalışma grubu için Uşak Üniversitesi Diş Hekimliği Fakültesi'ne başvuran hastaların dijital ortamdaki mevcut anamnez bilgileri retrospektif olarak taranarak, anamnez bilgileri içerisinde 'Romatoid Artrit'i olan hastalar incelemeye alındı. Kontrol grubu ise Uşak Üniversitesi Diş Hekimliği Fakültesi'ne rutin dental tedavileri için başvuran, Paget hastalığı, osteomalazi, hiperparatiroidizm, renal osteodistrofi, osteoporoz gibi metabolik kemik hastalığı olmayan kişilerden, çalışma grubunun yaş ve cinsiyetine uygun olacak şekilde rastgele oluşturuldu. Konjenital anomalisi olmayan, TME'ye yönelik herhangi bir cerrahi tedavi almamış ve travma öyküsü bulunmayan ve diagnostik olarak kabul edilebilir panoramik radyografisi olan hastalar çalışmaya dahil edildi.

Kontrol ve çalışma grubundaki hastaların sistemde mevcut olan panoramik radyografları değerlendirmeye alındı. Panoramik radyografların değerlendirilmesi tek bir gözlemci tarafından gerçekleştirildi. Gözlemci içi güvenilirliği ölçmek için, ilk değerlendirmeden 2 hafta sonra tüm radyograflar içerisinden rastgele seçilen % 20'sinde tekrar değerlendirme yapıldı. Her hastanın yaş, cinsiyet ve mandibular kondildeki dejeneratif değişiklikleri kayıt altına alındı. Panoramik radyograflardaki dejeneratif değişiklikler şu şekilde değerlendirildi (16):

1. erozyon (kortikal kemik ve komşu subkortikal kemiğin yoğunluğunun azaldığı alan),
2. düzleşme (dışbükey formdan sapan düz bir kemik konturu),
3. osteofit formasyonu (kondildeki marjinal kemik çıkıntısı),
4. subkondral kist (kortikal yıkım olmaksızın iyi sınırlı osteolitik subkortikal kemik alanı),
5. skleroz (kemik iliğine uzanan kortikal kemik yoğunluğunun arttığı alan) (Şekil 1).

Aynı zamanda, mandibular kondilde tek veya birden fazla dejeneratif değişiklik görülme durumu ile tutulum durumu (tutulum yok, unilateral/bilateral tutulum) kayıt altına alındı.

İstatistiksel analiz

Bu çalışmada elde edilen veriler IBM SPSS 25 paket programı ile analiz edilmiştir. Normal dağılım varsayımı Shapiro Wilk testi ile kontrol edilmiştir. Kategorik değişkenlere ilişkin tanımlayıcı istatistikler sayı (n) ve yüzde (%) şeklinde verilmiştir. Kategorik değişkenler arasındaki farkın test edilmesinde örneklem boyutu varsayımı (beklenen değer>5) karşılandığı durumlarda Pearson Ki-kare testi; varsayım sağlanmadığında Fisher's exact testi yapılmıştır. Farklı zamanlarda elde edilen kategorik ölçüm değerleri arasındaki uyumun araştırılması için Cohen'in Kappa istatistiği kullanılmıştır. $p<0,05$ olması durumunda istatistiksel olarak anlamlı kabul edilmiştir.

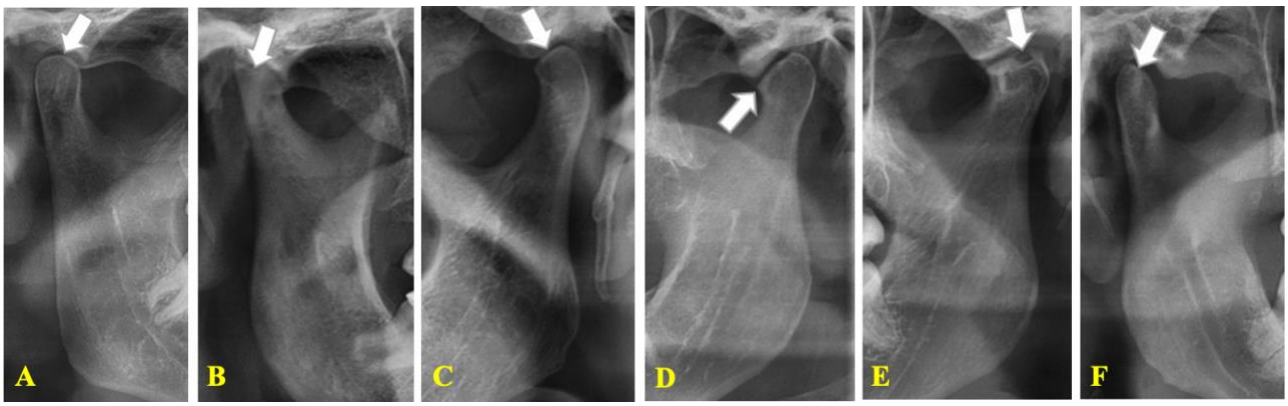

Şekil 1. A. Normal, B. Erozyon, C. Düzleşme, D. Osteofit, E. Subkondral kist ve F. Skleroz.

BULGULAR

Bu çalışmada her bir grup 43 kadın ve 7 erkek hastadan oluşuyordu. Çalışma grubunun ortalama yaşı 51,48 ± 9,992, kontrol grubunun yaş ortalaması ise 51,30 ± 9,688'di. Cinsiyet ve yaş değişkenleri bakımından gruplar arasındaki fark araştırılmış, yapılan analiz sonucunda cinsiyet ve yaşlar açısından gruplar arasında istatistiksel olarak anlamlı bir farklılık elde edilmemiştir (p>0,05). Çalışma ve kontrol grubunda cinsiyet ve yaş dağılımlarının dengeli olduğu tespit edilmiştir (Tablo 1).

Tablo 1. Gruplara göre cinsiyet ve yaşların dağılımı.

	Kontrol grubu		Çalışma grubu		p
	n	%	n	%	
Cinsiyet					
Kadın	43	86,0	43	86,0	1,000
Erkek	7	14,0	7	14,0	
Yaş					
25-40	6	12,0	7	14,0	0,954
41-56	28	56,0	27	54,0	
57-72	16	32,0	16	32,0	

n, hasta sayısı

Çalışma grubundaki 16 (%16) mandibular kondil yapısı normal olarak izlenirken kontrol grubunda 51 (%51) mandibular kondil yapısı normal olarak izlenmiştir. Dejeneratif kemik değişikliklerinin görülmesi çalışma grubunda 84 (%84) iken kontrol grubunda 49 (%49) olarak tespit edilmiştir. Tablo 2'de mandibular kondil yapısındaki dejeneratif değişikliklerin ve bunların kombinasyonlarının gruplara göre dağılımı gösterilmiştir.

Tablo 2. Mandibular kondildeki dejeneratif değişikliklerin dağılımı.

	Kontrol grubu		Çalışma grubu	
	n	%	n	%
Normal	51	51,0	16	16,0
Düzleşme	41	41,0	51	51,0
Düzleşme, Erozyon	0	0,0	3	3,0
Düzleşme, Erozyon, Subkondral kist	0	0,0	1	1,0
Düzleşme, Osteofit	1	1,0	4	4,0
Düzleşme, Skleroz	0	0,0	10	10,0
Düzleşme, Subkondral kist	1	1,0	5	5,0
Erozyon	1	1,0	6	6,0
Osteofit	1	1,0	0	0,0
Osteofit, Subkondral kist	0	0,0	1	1,0
Skleroz	4	4,0	2	2,0
Subkondral kist	0	0,0	1	1,0

Mandibular kondildeki dejeneratif değişiklikler açısından gruplar arasındaki fark araştırılmış, analiz sonucunda gruplar arasında düzleşme (p<0,001), erozyon (p=0,005), skleroz (p=0,037) ve subkondral kist (p=0,035) açısından istatistiksel olarak anlamlı bir fark bulunmuştur. Osteofit görülme oranı çalışma grubunda kontrol grubuna göre daha yüksek olmasına rağmen, gruplar arasında osteofit görülme durumu açısından istatistiksel olarak anlamlı bir fark elde edilmemiştir (p>0,05) (Tablo 3).

Tablo 3. Kontrol ve çalışma grubundaki mandibular kondilde izlenen dejeneratif değişiklikler.

	Kontrol grubu		Çalışma grubu		p
	n	%	n	%	
Normal	51	51,0	16	16,0	**<0,001***
Düzleşme	43	43,0	74	74,0	**<0,001***
Erozyon	1	1,0	10	10,0	**0,005***
Osteofit	2	2,0	5	5,0	0,445
Skleroz	4	4,0	12	12,0	**0,037***
Subkondral kist	1	1,0	8	8,0	**0,035***

*p<0,05

Bir kondilde dejenerasyon sürecinin başlamasıyla birlikte birden fazla dejeneratif değişikliğin görülebileceği göz önüne alınarak çalışma ve kontrol grubunda tek bir dejeneratif değişiklik ile birden fazla dejeneratif değişiklik görülme durumu araştırılmıştır (14). Kontrol grubunda; normal mandibular kondil 51 (%51), tek dejeneratif değişiklik görülen mandibular kondil 47 (%47), birden fazla dejeneratif değişiklik görülen mandibular kondil 2 (%2) olarak belirlenmiştir. Çalışma grubunda ise normal mandibular kondil 16 (%16), tek dejeneratif değişiklik görülen mandibular kondil 60 (%60), birden fazla dejeneratif değişiklik görülen mandibular kondil 24 (%24) olarak saptanmıştır. Gruplar arasındaki bu dağılım istatistiksel olarak anlamlı farklılık göstermiştir (p <0,001)**.** Yapılan analiz sonucunda çalışma grubunda hem tek hem de birden fazla dejeneratif değişikliğin görülme oranının kontrol grubuna göre daha yüksek olduğu tespit edilmiştir (Tablo 4).

Tablo 4. Tek veya birden fazla dejeneratif değişikliğin görülme durumunun karşılaştırılması.

	Çalışma grubu		Kontrol grubu		p
	n	%	n	%	
Normal	16	16,0	51	51,0	
Tek dejeneratif değişiklik	60	60,0	47	47,0	**<0,001**
Birden fazla dejeneratif değişiklik	24	24,0	2	2,0	

*p<0,05

Çalışma ve kontrol grupları arasında mandibular kondil tutulumundaki farklılıklar araştırılmış, çalışma grubunda bilateral mandibular kondil tutulumu 37 (%74), unilateral mandibular kondil tutulumu 10 (%20) ve tutulumun olmaması 3 (%6) olarak tespit edilmiştir. Kontrol grubunda ise bilateral tutulum 15 (%30), unilateral tutulum 19 (%38) ve tutulumun olmaması 16 (%32) olarak bulunmuştur. Gruplar arasındaki tutulum dağılımının istatistiksel olarak anlamlı farklılık gösterdiği görülmüştür (p < 0,001) (Tablo 5). Gözlemci içi uyumluluğu belirlemek amacıyla yapılan değerlendirmede Cohen'in kappa değeri 0.951 (neredeyse mükemmel uyum) olarak hesaplanmıştır.

Tablo 5. Çalışma ve kontrol gruplarındaki mandibular kondil tutulumları.

	Çalışma grubu		Kontrol grubu		p
	n	%	n	%	
Tutulum yok	3	6,0	16	32,0	
Unilateral tutulum	10	20,0	19	38,0	**<0,001**
Bilateral tutulum	37	74,0	15	30,0	

*p<0,05

TARTIŞMA

TME, diğer sinovyal eklemler gibi romatizmal hastalıklardan etkilenmekte, romatolojik hastalığı olan kişilerin TME'lerini artrit riski açısından değerlendirmek için radyolojik görüntülemeye ihtiyaç duyulmaktadır (14). Bu çalışmada, RA hastalarının TME'sindeki dejeneratif kemik değişiklikleri panoramik radyografiler aracılığıyla değerlendirilmiştir.

RA, patolojik olarak kronik sinovit ile karakterize, eklemlerde ağrı ve sertliğe neden olan inflamatuar bir hastalıktır (17). Kadınlarda görülme oranı erkeklerden daha yüksek olup literatürde 2:1-4:1 gibi farklı oranlar verilmektedir (1,17). Şirin ve Amuk'un yaptığı çalışmada ise kadın-erkek oranı yaklaşık 7:1'dir (14) Bu çalışmada ise literatürle benzer şekilde kadınlarda görülme sıklığının erkeklerden daha fazla olduğu bulunmuş ve görülme oranı yaklaşık 6:1 olarak tespit edilmiştir.

RA her yaşta ortaya çıkabilir, ancak en sık 40-70 yaşları arasında görülür ve görülme sıklığı yaşla birlikte artmaktadır (18). Bu çalışmada RA hastalarının yaşları 25 ile 72 yaş arasında değişmekte olup en sık görüldüğü yaş aralığının 41-56 yaş olduğu tespit edilmiştir.

RA hastalarında TME bozuklukları, özellikle tedavi üst ekstremite fonksiyonu veya ağırlık taşıma için diğer eklemlere odaklandığında, romatologlar veya hastalar tarafından sıklıkla göz ardı edildiği, şiddetli TME bozuklukları ciddi sekellere yol açabileceğinden, erken teşhisin yanı sıra zamanında ve uygun yönetimin de gerekli olduğu belirtilmiştir (19).

Daha önceki çalışmalarda RA'lı hastalarda TME tutulumu prevalansının % 2 ile % 98 arasında olduğu bildirilmiştir (20-23). Çoğu çalışmanın sonuçları, RA'lı hastaların % 50'den fazlasında klinik olarak belirgin TME tutulumu olduğunu göstermiştir (19, 22-25). Youssef Mohamed ve ark.'nın, RA hastalarında seroloji ve hastalık aktivitesine bağlı olarak TME'deki radyografik değişiklikleri değerlendirdiği çalışmada, romatoid grupta ortalama kondiler yüksekliğin, kontrol grubuna göre anlamlı olarak düşük olduğu tespit edilmiştir. Kondiler mediolateral ve anteroposterior boyutları açısından her iki grup arasında istatistiksel olarak anlamlı fark saptanmamıştır. Ayrıca romatoid grupta tüm osteoartritik değişikliklerin (erozyon, düzleşme, osteofit ve subkondral kist) görülme sıklığının kontrol grubuna göre anlamlı olarak daha yüksek olduğu belirtilmiştir (15). Helenius ve ark. yaptığı çalışmada, çeşitli romatizmal hastalıkları olan hastalarda TME'nin klinik ve radyografik bulguları değerlendirilmiş, hasta grubunda daha fazla erozyonun görüldüğü tespit edilmiştir (11). Rehan ve ark. RA'lı hastalarda TME'deki osseöz değişimleri değerlendirmiş, düzleşme, erozyon, skleroz, subkondral kist ve osteofit oluşumu ile kondiler düzensizliğin RA hastalarında kontrol grubuna göre daha fazla görüldüğünü belirtmişlerdir (13). Bu çalışmada, dejeneratif kemik değişikliklerinin literatürle benzer şekilde çalışma grubunda daha sık görüldüğü, en yaygın dejeneratif kemik değişikliklerinin ise düzleşme ve skleroz olduğu, bunu sırasıyla erozyon, subkondral kist ve osteofit oluşumunun izlediği tespit edilmiştir. RA hastalarında dejeneratif değişikliklerin daha sık görülmesine, RA'daki hastalık mekanizmasına bağlı eklemlerdeki anormal inflamatuar sürecin neden olabileceği düşünülmüştür.

RA hastalarında TME tutulumunun genellikle çift taraflı görüldüğü bildirilmiştir (4). Lin ve ark. yaptığı çalışmada, RA ve ilişkili TME bozukluklarının şiddeti arasındaki korelasyon değerlendirilmiş, RA hastalarında yüksek oranda TME bozukluğu görüldüğü ve hastaların yarısından fazlasında TME tutulumunun bilateral olduğu belirtilmiştir (19). Bu çalışmada, çalışma grubunda unilateral tutulum 10 (%20) iken, bilateral tutulum 37 (%74) olarak tespit edilmiştir. Bu sonuç RA'nın çoğunlukla her iki mandibular kondili de etkilediğini düşündürmüştür.

Kurtoglu ve ark. yaptığı çalışmada, RA'lı hastalarda temporomandibular bozuklukların prevalansı ve türü değerlendirilmiş, hastaların % 9,3'ünde hiç tutulumun olmadığı, % 7,4'ünde eklem tutulumunun olduğu, % 64,8'inde kas tutulumunun görüldüğü ve % 18,5'inde hem kas hem de eklem tutulumunun olduğu tespit edilmiştir. Ayrıca hastaların % 9,25'inde eklem ağrısı, % 40,7'sinde mandibula hareketlerinde deviasyon, % 29,6'sında klik ve krepitasyon gibi eklem seslerinin mevcut olduğu belirtilmiştir. Radyografik değerlendirmede ise 4 hastada kondiler rezorpsiyon tespit edilmiştir (26). Cordeiro ve ark. RA'lı hastalarda TME disfonksiyonu ve TME' deki dejeneratif kemik değişikliklerinin varlığını değerlendirmiş, hastaların % 75'inde orofasiyal bölgede artralji, miyalji veya her ikisini birden içeren ağrı şikayeti olduğunu tespit etmişlerdir. Dejeneratif kemik değişikliklerinin hastaların % 90'ında görüldüğü ve en yaygın görülen dejeneratif değişikliğin düzleşme ile osteofit olduğu bildirilmiştir. Ayrıca yapılan analizlerde asemptomatik bireylerde dejeneratif değişikliklerin gelişme eğiliminin daha yüksek olduğu tespit edilmiştir (22). Celiker ve ark. TME'de semptomu bulunmayan RA hastalarında TME tutulumunun sıklığını ve özelliklerini belirlemek, hastalık aktivitesi ile tutulumun ilişkisini araştırmak ve görüntüleme tekniklerinin erken tanı değerini değerlendirmek amacıyla yaptıkları çalışmada, hastaların % 45'inde görüntüleme teknikleriyle TME tutulumu olduğu tespit edilmiştir. En sık görülen radyolojik bulguların osteofit oluşumu, mandibular kondilde erozyon ve eklem aralığında azalma olduğu belirtilmiştir. Yaş, hastalık süresi, şişlik görülen eklem sayısı, C-reaktif protein ve Romatoid faktör düzeyleri ile TME tutulumu ilişkili bulunmuştur. Asemptomatik RA hastalarında dahi TME tutulumunun görülebileceği ve hastalığın şiddeti ile TME tutulumu arasında pozitif korelasyon olduğu sonucuna varılmıştır (21). Sadura-Sieklucka ve ark. tarafından RA'da TME sorunlarının önemine hastaların, doktorların ve terapistlerin dikkatini çekmek amacıyla yapılan çalışmada, RA grubunun yarısından fazlasında (% 56,7) TME ile ilgili sorun olduğu, bu hastaların % 70'inde masseter hipertrofisi ve TME'de klik sesinin mevcut olduğu ve % 46,7'sinde kulak çınlamasının bulunduğu belirtilmiştir. Hastalarda ayrıca TME'de sınırlı bir abduksiyon hareket aralığının olduğu tespit edilmiştir. Yapılan çalışmada RA hastalarında TME ile ilgili problemin farkındalığının çok düşük olduğu ifade edilmiştir (25). Bu çalışma retrospektif bir çalışma olup hastaların TME'ye yönelik eklem bölgesinde ağrı, klik veya krepitasyon gibi eklem sesleri ile deviasyon ve çiğneme kaslarının palpasyondaki hassasiyet durumlarına ilişkin klinik muayene bilgileri bulunmadığı için çalışmada sadece hastaların panoramik radyografları üzerinden mandibular kondildeki dejeneratif değişiklikler değerlendirilmiştir.

Hastaların klinik muayeneye yönelik bilgilerinin mevcut olmaması bu çalışmanın limitasyonudur. Çalışmanın diğer bir limitasyonu ise, üç boyutlu kesitsel görüntüler üzerinden TME bölgesinin değerlendirilememiş olmasıdır.

SONUÇ

RA'lı hastalarda TME'deki dejeneratif değişiklikler kontrol grubuna göre daha sık gözlendi. Gruplar arasında düzleşme, erozyon, skleroz ve subkondral kist gibi dejeneratif değişiklikler açısından istatistiksel olarak anlamlı bir fark bulundu. Çalışmadan elde edilen verilerde RA hastalarında dejeneratif kemik değişikliklerinin görülmesi % 84 oranında iken kontrol grubunda bu oranın % 49 olduğu tespit edilmiştir. Ayrıca mandibular kondilde hem tek dejeneratif değişikliğin hem de birden fazla dejeneratif değişikliğin görülme oranı çalışma grubunda daha yüksek bulunmuştur.

RA'lı hastalarda mandibular kondil tutulumunun ve kondildeki dejeneratif değişikliklerin kontrol grubuna göre daha sık görülmesi, hastaların RA'nın TME üzerindeki etkileri konusunda bilgi sahibi olması gerektiğini, klinisyenin ise özellikle RA gibi romatolojik hastalığı bulunan hastalarda TME'nin klinik ve radyolojik muayenesini atlamaması gerektiğini düşündürmüştür. Hastanın TME açısından asemptomatik olması mandibular kondil veya temporal bileşenlerde dejeneratif değişikliğin olmadığını düşündürmemeli, olası dejeneratif değişikliklerin görülebileceği göz önünde bulundurularak uygun görüntüleme tekniği ile inceleme yapılabilir.

BEYANLAR

Teşekkürler: Yazar, yararlı yorumları ve önerileri için yayın kuruluna ve isimsiz hakemlere içten teşekkürlerini sunar.

Yazar Katkıları: Çalışmanın tüm bölümleri yazar tarafından yürütülmüştür. Yazar makalenin son halini okumuş ve onaylamıştır.

Çıkar Çatışması: Yazar herhangi bir çıkar çatışması olmadığını beyan eder.

Destekleyen Kurumlar: Bu araştırma herhangi bir dış finansman almamıştır.

Etik Onay: Etik kurul onayı Uşak Üniversitesi Girişimsel Olmayan Klinik Araştırmalar Etik Kurulu'ndan alınmıştır (Karar No:111-111-06).

İntihal Beyanı: Bu makale intihal açısından değerlendirilmiş ve herhangi bir intihal vakası tespit edilmemiştir.

YZ Araçlarının Kullanımı: Yazar, bu makalenin oluşturulmasında Yapay Zeka (YZ) araçlarının kullanılmadığını beyan eder.

KAYNAKLAR

1. Firestein GS. Romatoid artritin etyoloji ve patogenezi. Seçkin B, Başaran P, translators. In: Arasıl T, editor. Kelley romatoloji. 7th ed. Ankara: Güneş Kitabevi; 2006. p. 996-1042.
2. Grassi W, De Angelis R, Lamanna G, Cervini C. The clinical features of rheumatoid arthritis. Eur J Radiol. 1998;27 Suppl 1:S18-24. doi:10.1016/s0720-048x(98)00038-2.
3. Harris ED. Romatoid artritin klinik özellikleri. Yalçın P, translator. In: Arasıl T, translator editors. Kelley romatoloji. Vol. 2. 7th ed. Ankara: Güneş Kitabevi; 2006. p. 1043-1078.
4. Perschbacher S. Temporomandibular eklem anomalileri. Özcivelek Mersin T, translator. In: Akkaya N, Çokaktaş Yandımata Z, translator editors. Oral radyoloji ilkeler ve yorumlama. 7th ed. Ankara: Palme Yayınevi; 2018. p. 509-511.
5. Bag AK, Gaddikeri S, Singhal A, Hardin S, Tran BD, Medina JA, et al. Imaging of the temporomandibular joint: an update. World J Radiol. 2014;6(8):567-82. doi:10.4329/wjr.v6.i8.567.
6. Brooks SL, Brand JW, Gibbs SJ, Hollender L, Lurie AG, Omnell KA, et al. Imaging of the temporomandibular joint: a position paper of the American Academy of Oral and Maxillofacial Radiology. Oral Surg Oral Med Oral Pathol Oral Radiol Endod. 1997;83(5):609-18. doi:10.1016/s1079-2104(97)90128-1.
7. Ardic F, Gokharman D, Atsu S, Guner S, Yilmaz M, Yorgancioglu R. The comprehensive evaluation of temporomandibular disorders seen in rheumatoid arthritis. Aust Dent J. 2006;51(1):23-8. doi:10.1111/j.1834-7819.2006.tb00396.x.
8. Gheita T, Dahaba M, Ahmed E, Khalifa S, Basmy A. Using clinical and multislice computer tomographic features to assess temporomandibular joint osseous involvement in rheumatoid arthritis: a preliminary study. Arch Rheumatol. 2012;27(1):47-55. doi:10.5606/tjr.2012.006.
9. Ludlow JB, Davies-Ludlow LE, Brooks SL, Howerton WB. Dosimetry of 3 CBCT devices for oral and maxillofacial radiology: CB Mercuray, NewTom 3G and i-CAT. Dentomaxillofac Radiol. 2006;35(4):219-26. doi:10.1259/dmfr/14340323.
10. Mallya SM, Lurie AG. Panoramik görüntüleme. Ünver T, translator. In: Akkaya N, Çokaktaş Yandımata Z, translator editors. Oral radyoloji ilkeler ve yorumlama. 7th ed. Ankara: Palme Yayınevi; 2018. p. 166-184.
11. Helenius LM, Hallikainen D, Helenius I, Meurman JH, Könönen M, Leirisalo-Repo M, et al. Clinical and radiographic findings of the temporomandibular joint in patients with various rheumatic diseases: a case-control study. Oral Surg Oral Med Oral Pathol Oral Radiol Endod. 2005;99(4):455-63. doi:10.1016/j.tripleo.2004.06.079.
12. Wenneberg B, Könönen M, Kallenberg A. Radiographic changes in the temporomandibular joint of patients with rheumatoid arthritis, psoriatic, arthritis, and ankylosing spondylitis. J Craniomandib Disord. 1990;4(1):35-9.
13. Rehan OM, Saleh HAK, Raffat HA, Abu-Taleb NS. Osseous changes in the temporomandibular joint in rheumatoid arthritis: a cone-beam computed tomography study. Imaging Sci Dent. 2018;48(1):1-9. doi:10.5624/isd.2018.48.1.1.
14. Şirin G, Amuk M. Radiographic changes in the temporomandibular joint related to medication in rheumatic diseases. Dentomaxillofac Radiol. 2021;50(7):20200557. doi:10.1259/dmfr.20200557.
15. Youssef Mohamed MM, Dahaba MM, Farid MM, Ali Elsayed AM. Radiographic changes in TMJ in relation to serology and disease activity in RA patients. Dentomaxillofac Radiol. 2020;49(1):20190186. doi:10.1259/dmfr.20190186.
16. dos Anjos Pontual ML, Freire JS, Barbosa JM, Frazão MA, dos Anjos Pontual A. Evaluation of bone changes in the temporomandibular joint using cone beam CT. Dentomaxillofac Radiol. 2012;41(1):24-9. doi:10.1259/dmfr/17815139.
17. Birch JT Jr, Bhattacharya S. Emerging trends in diagnosis and treatment of rheumatoid arthritis. Prim Care. 2010;37(4):779-92, vii. doi:10.1016/j.pop.2010.07.001.
18. Lee DM, Weinblatt ME. Rheumatoid arthritis. Lancet. 2001;358(9285):903-11. doi: 10.1016/S0140-6736(01)06075-5.
19. Lin YC, Hsu ML, Yang JS, Liang TH, Chou SL, Lin HY. Temporomandibular joint disorders in patients with rheumatoid arthritis. J Chin Med Assoc. 2007;70(12):527-34. doi:10.1016/S1726-4901(08)70055-8.
20. Könönen M, Wenneberg B, Kallenberg A. Craniomandibular

disorders in rheumatoid arthritis, psoriatic arthritis, and ankylosing spondylitis. A clinical study. Acta Odontol Scand. 1992;50(5):281-7. doi:10.3109/00016359209012774.
21. Celiker R, Gökçe-Kutsal Y, Eryilmaz M. Temporomandibular joint involvement in rheumatoid arthritis. Relationship with disease activity. Scand J Rheumatol. 1995;24(1):22-5. doi:10.3109/03009749509095149.
22. Cordeiro PC, Guimaraes JP, de Souza VA, Dias IM, Silva JN, Devito KL, et al. Temporomandibular joint involvement in rheumatoid arthritis patients: association between clinical and tomographic data. Acta Odontol Latinoam. 2016;29(3):123-9.
23. González-Chávez SA, Pacheco-Tena C, de Jesús Caraveo-Frescas T, Quiñonez-Flores CM, Reyes-Cordero G, Campos-Torres RM. Oral health and orofacial function in patients with rheumatoid arthritis. Rheumatol Int. 2020;40(3):445-53. doi:10.1007/s00296-019-04440-3.
24. Chalmers IM, Blair GS. Rheumatoid arthritis of the temporomandibular joint. A clinical and radiological study using circular tomography. Q J Med. 1973;42(166):369-86.
25. Sadura-Sieklucka T, Gębicki J, Sokołowska B, Markowski P, Tarnacka B. Temporomandibular joint disorders in patients with rheumatoid arthritis. Reumatologia. 2021;59(3):161-8. doi:10.5114/reum.2021.107593.
26. Kurtoglu C, Kurkcu M, Sertdemir Y, Ozbek S, Gürbüz CC. Temporomandibular disorders in patients with rheumatoid arthritis: A clinical study. Niger J Clin Pract. 2016;19(6):715-20. doi:10.4103/1119-3077.164343.